Aus dem Patholog.-Anatomischen Institut der Universität München
Direktor: Geheimrat Borst.

ÜBER DIE AKUTE GELBE LEBERATROPHIE IM KINDES-ALTER

INAUGURAL-DISSERTATION
ZUR
ERLANGUNG DER DOKTORWÜRDE
IN DER GESAMTEN MEDIZIN,
VERFASST UND EINER HOHEN
MEDIZINISCHEN FAKULTÄT DER
BAYER. LUDWIG-MAXIMILIANS-UNIVERSITÄT
ZU MÜNCHEN

VORGELEGT VON
N. ANTONOFF
AUS CHARBIN

MÜNCHEN 1928
DRUCKEREI STUDENTENHAUS MÜNCHEN UNIVERSITÄT

BIBLIOTHEEK
RIJKS
UNIV.
LEIDEN

In den Jahren nach dem Weltkriege häuften sich die Fälle von akuter gelber Leberatrophie, einer immerhin recht seltenen Erkrankung, ganz auffallend und hatten 1920/21 auf das 5 bis 9 fache zugenommen, wobei allerdings bei 20% Lues und Salvarsan von ätiologischer Bedeutung waren. Nach *Umbers* Erfahrungen war 1920 in Berlin der Prozentsatz der Lebererkrankungen überhaupt auf das anderthalbfache der Vorkriegszeit (1913) angestiegen, indem sie 1913 nur 3,2% der Gesamtaufnahmen, 1920 aber 4,7% davon ausgemacht hatten. Obwohl dann die Lebererkrankungen wieder auf 4,2% abfielen, dauerte die Zunahme der mit Ikterus einhergehenden Fälle noch relativ fort, indem sie von 19% auf 38% gestiegen waren und 1921 sogar 39% aller Leberkrankheiten betrugen. Dabei fällt weiter auf, daß 1913 unter 84 Lebererkrankungen keine einzige akute, gelbe Leberatrophie war, während sich 1920 unter 200 sieben und 1921 unter 149 sogar elf Fälle dieser Krankheit befanden. Auch *Büchner* berichtet von zehn dieser sonst so seltenen Fälle, welche 1925 kurz nacheinander in das städtische Krankenhaus zu Bremen aufgenommen wurden. Besonders ausgesprochen zeigte sich diese Zunahme in den dicht besiedelten Gebieten Norddeutschlands, während sie in Süddeutschland ebenso wie in Holland, Spanien und in der Schweiz geringer zu sein scheint.

Die Krankheit befällt vorzugsweise jugendliche Personen etwa im Alter von 15 bis 30 Jahren, wobei das weibliche Geschlecht stärker beteiligt ist, nach *Quinke* etwa im Verhältnis von 8:5, doch läßt sich diese Praedisposition in den meisten Fällen auf Schwangerschaft oder Wochenbett zurückführen. Vereinzelten Erkrankungen im Alter von über 30 Jahren, steht eine ganze Anzahl von Fällen gegenüber, die Kinder unter 15 Jahren betrafen. *Herxheimer*, der alle bis-

her in der Literatur aufgeführten Fälle von a. g. L. sammelte, konnte 700 Erkrankungen bei Erwachsenen nur 78 im Kindesalter zur Seite stellen; es entfallen dabei auf das erste Lebensjahr 11, auf das zweite bis zehnte 55 und auf das zehnte bis dreizehnte Jahr 8 Fälle, viermal war das Alter unbekannt. Im Gegensatz zum Verhalten bei Erwachsenen stellte sich bei diesen Untersuchungen ein Vorwiegen des männlichen Geschlechtes im Verhältnis von 34:29 heraus.

Die Ätiologie der a. g. L. ist noch so unbekannt, daß hier nur erwähnt sei, daß wohl meist eine gewisse konstitutionelle oder erworbene Minderwertigkeit des Parenchyms vorliegen muß, wenn Infektionen oder Autointoxikationen zur Autolyse führen sollen.

Wenn auch bei Kindern eine Reihe von komplizierenden Momenten wegfällt (erworb. Lues, Salvarsan, Potatorium u. s. w.), so bleibt die Pathogenese doch meist dunkel genug. An Scharlach, Diphterie, Typhus, Malaria, Pocken, an Tuberkulose, Pneumonie, Erysipel, Phlegmonen, Osteomyelitis wie auch an aseptische Operationen soll sich eine a. g. L. anschließen können; auch unreifes Obst und Traunen wurden als ätiologisches Moment beschuldigt. Von einigen Autoren *(Babes, Hanot, Stroebe, Vincent)* wurden Strepto- und Staphylokokken, Bacterium Coli und Pneumokokken gefunden.

Der Krankheitsverlauf führt gewöhnlich über ein Prodromalstadium mit gastrointestinalen Erscheinungen und Ikterus zu dem zweiten Stadium über, in dem der Ikterus zunimmt und die Auswirkungen der Autointoxikation an Psyche, Nerven- und Gefäßsystem hinzutreten, wobei das Alter der Erkrankten weder klinisch noch patholog.-anatomisch wesentliche Unterschiede bedingt. Oft fällt eine psychomotorische Unruhe mit lautem Stöhnen und Schreien auf, es bestehen Singultus, Zähneknirschen, Hämorrhagien an Haut und Schleimhäuten, Schaum steht vor dem Munde, die Kranken gähnen häufig und verfallen zwischendurch in völlige Apathie. Nur hier und da findet sich ein positiver Babinski, die Temperatur kann bis zum Tode normal bleiben, schnellt aber zuweilen praemortal in die Höhe. Allmählich oder oft ganz plötzlich vertieft sich die Somnolenz zum Coma,

das dann meist rasch zum Tode führt. Bei Kindern sind die Delirien durch tonisch-klonische Zuckungen ersetzt, auch fehlt bei ihnen die starke Druckschmerzhaftigkeit der Leber, durch die selbst bei tiefer Bewußtlosigkeit Schmerzäußerungen ausgelöst werden können.

Infolge des Parenchymzerfalles und des Versagens der synthetischen Leberfunktionen gegenüber dem fortbestehenden Zustrom der Abbauprodukte des enteralen und intermediären Stoffwechsels treten im Harn und auch im Blut (*Feigl* und *Luce*) Leucin und Tyrosin auf, im Blut finden sich noch Glykokoll und Tryptophan wie auch erhöhte Werte von Reststickstoff (Kreatinin).

Als Organbefund zeigt sich im ersten Stadium eine Volumenzunahme, die durch entzündliche Vorgänge, Fettinfiltration oder auch durch Regenerationsprozesse bedingt sein mag, die aber im weiteren Verlauf in das Gegenteil umschlägt.

Makroskopisch zeigt die dann oft bis auf ein Drittel der normalen Größe geschrumpfte Leber eine besonders schlaffe Konsistenz, eine runzlig verdickte Kapsel und scharfe Ränder. Es hängt von der Dauer der Krankheit ab, ob die Oberfläche glatt und etwa noch fleckig verfärbt oder ob sie höckerig ist. Die Knoten werden als Ausdruck der regeneratorischen Gewebsumwandlungen aufgefaßt und finden sich vornehmlich im rechten Lappen; verschieden groß, werden ihnen von den einzelnen Untersuchern verschiedene Farbtönungen zugeschrieben, doch entsprechen sie immer dem, was man im engeren Sinn unter gelber Atrophie versteht, wenn man von der roten Atrophie unterscheiden will. Zwischen den hypertrophischen Partien ist das Gewebe eingesunken und wird von allen Autoren als rot beschrieben und einem weiter fortgeschrittenen Stadium der Erkrankung zugeordnet. Da diese letztere Art der Atrophie gewöhnlich im linken Leberlappen stärker als im rechten ausgeprägt ist, wird allgemein angenommen, daß also der linke Leberlappen schon länger und mithin auch zuerst in Mitleidenschaft gezogen wurde. Daß wie *Herzog* berichtet, die knotige Hyperplasie nur im linken Lappen ausgebildet sei, während der rechte keine Regenerationsmerkmale mehr aufwies, dürfte nur als Ausnahme vorkommen.

Wenn die Krankheit subchronisch oder chronisch verlief und die Heilungstendenz eine größere war, so erinnern die Bilder an die Lebercirrhose; das periportale Gewebe ist derb und grau und es kann so reichliche Vermehrung des Bindegewebes und der Gitterfasern bestehen, daß sich *Huzella* veranlaßt sieht, von der „chronischen, grauen Leberatrophie" zu sprechen.

Je rascher die Krankheit zum Tode führt, desto mehr herrscht auf dem Schnitt die gelbe Farbe vor, später gewinnt die Leber ein buntes Aussehen, die Zeichnung der Leberläppchen wird verwaschen und geht schliesslich verloren. Läßt man das Organ längere Zeit liegen, so überzieht es sich mit einer Kruste aus Kristallen von Leucin und Tyrosin.

Mikroskopisch lassen sich meist ganz analog ebenfalls zwei Typen der Atrophie unterscheiden.

Die roten Bezirke lassen Form und Lage der vormaliegen Acini nur mit Hilfe der Venae Centrales und des interstitiellen Bindegewebes erkennen, sie sind stark zusammengeschrumpft, nur mehr Schatten wie *Mac Callum* meint. Die Wand der Zentralvenen ist bindegewebig verdickt, die Leberzellen sind verschwunden und in den Maschen des vermehrten interacinösen Bindegewebes findet sich nur noch Detritus. Einzelne noch erhaltene Leberzellen zeigen starke Verfettung, ihre Kerne Zerfallserscheinungen. Die Blutkapillaren sind meist erweitert und blutgefüllt, das gewucherte Bindegewebe ist von Rund-, Spindel- und Plasmazellen durchsetzt. Der ganze Prozeß ist durch Degeneration, Nekrose und Nekrobiose gekennzeichnet.

Die gelben Inseln lassen gleichfalls die ehemalige Läppchenstruktur vermissen; sie bestehen aus Leberzellbalken, die sich aus stark hypertrophischen Zellen mit hellem Protoplasma zusammensetzen und deshalb größer und breiter als normal sind; außer der Hypertrophie kommt auch Hyperplasie vor. Nicht selten werden Mitosen und in einer Zelle 2–3 Kerne gesehen, die vergrößert, rund und hell sind, ihre Struktur und Kernmembran können deutlich erkannt werden. Im Gegensatz zu den oben beschriebenen, roten Partien ist das Bindegewebe hier spärlich, die Blutkapillaren

sind eng und vorwiegend blutleer. Doch kommen auch hier kleinere Bezirke, hauptsächlich in der Umgebung der Zentralvenen vor, wo die Zellen zu Grunde gegangen sind und die mit ihren Resten beladenen Phagocyten den Lymphbahnen zuströmen. Diese Lokalisation veranlaßt die meisten Autoren anzunehmen, daß die Degeneration ihren Ausgang von der Peripherie der Zentralvenen nimmt. Vergiftungen mit anorganischen Stoffen (Arsen, Phosphor, Sublimat) zeigen ein anderes Verhalten, während die Chloroformvergiftung ähnlich wie die genuine Leberatrophie von den Zentren der Azini zerstörend vordringt.

Im Jahre 1868 beschrieben zum ersten Male *Waldeyer* und *Klebs* eigentümliche, schlauchartige Gebilde, die sich in histologischen Präparaten in den Zügen des gewucherten Bindegewebes vorfinden. Schon damals wurden Natur und Abstammung dieser Tubuli ganz gegensätzlich erklärt und so oft man sich seither auch mit der a-g-L. befaßte, immer haben diese auch als Pseudotubuli oder Pseudogallengänge bezeichneten Zellkomplexe nicht nur die Aufmerksamkeit der Forscher auf sich gezogen, sondern auch zu immer neuen Hypothesen Anlaß gegeben.

Es handelt sich um teils solide, teils mit einem zentralen Lumen versehene, meist zweizeilige Zellzüge, die man regelmäßig nicht nur bei der idiopathischen g. L., sondern auch nach Einwirkung der verschiedenen Gifte und Traumen auf die Leber z. B. im Experiment vorfindet.

Bei der roten Atrophie sind sie in der Peripherie der vormaligen Azini gewöhnlich am stärksten ausgebildet, von wo aus sie sich vielfach verzweigt bis in die Nähe der Vena centralis erstrecken, deren Umgebung in der Regel frei von dieser Neubildungen bleibt *(Mac Callum, Marchand, Meder u. a.)*, die jedoch auch bis zur Zentralvene verfolgt werden konnten *(Herxheimer, Podney)*.

In den gelben Inseln scheinen diese Tubuli viel seltener und nur in den gröberen Zügen des interlobulären Bindegewebes angeordnet zu sein.

Alle Untersucher werden von einer gewissen Ähnlichkeit der Tubuli mit den gewucherten, interlobulären Gallengän-

gen beeindruckt, die sich aus Form und Größe der Zellen und ihrer Anordnung um zentrale Lumina ergibt, besonders dann, wenn man auf Querschnitten 6–7 Zellen um einen beträchtlich erweiterten Hohlraum angeordnet sieht. Ob aber die Tubuli wirklich gewucherte interacinöse Gallengänge oder Abkömmlinge der Leberzellen oder endlich stehengebliebene, degenerativ umgewandelte Leberzellbalken sind, ist trotz dieser Ähnlichkeit eine alte noch durchaus unentschiedene Streitfrage.

Waldeyer beschrieb die Tubuli als röhrenartige, kleine Gallengänge, die sich verzweigen und anscheinend blind enden. Da sich zwischen den Zellen nicht selten Gallenkonkremente finden, glaubte er annehmen zu sollen, daß die Tubuli Regenerationsprodukte der Gallengänge seien. Die gleiche Ansicht vertraten auch *Bordowski, Dinkler, Jamasaki, Lewitzky, Mac Callum, Marchand, Meder, Stroebe* und *Zenker. Meder* glaubt die Abstammung dieser Gebilde von den Gallengängen zu beweisen, indem er beschreibt, wie deren cubische Epithelien sich allmählich in der Längsrichtung des Kanals strecken und unregelmäßig werden, wie dann das Lumen verschwindet und so ein solider Strang polyedrischer Zellen entsteht, der unter zunehmender Verästelung nach dem Zentrum der Leberläppchen vorwächst, um dort in ein dichtes Gewebe vielgestalteter Zellen überzugehen. *Marchand* kommt zu demselben Schluß, weil er die Tubularlumina mit denen der interlobulären Gallengängen indentifizieren zu dürfen glaubt, da er die Tubuli in der Peripherie der Azini gehäuft vorfand und ihren Zusammenhang mit Gallengangsepithelien beobachtet. Auch *Stroebe* sieht sich durch diesen Zusammenhang zu der gleichen Folgerung berechtigt, er schließt sich *Meder* an, indem, er angibt, gleichfalls gesehen zu haben, wie sich die cubischen Epithelien in die der „zweizeiligen Zellreihen" umwandeln, auch er konnte eine Übergangsstelle beobachten, an der in einer Gallengangsepithelzelle eine Mitose zu sehen war. *Mac Callum* ist gleichfalls geneigt die Tubuli als Wucherungen des interlobulären Gallengangssystems aufzufassen; er berichtet über einen Fall von einem 13 jährigen Knaben,

beobachtete dabei die Kommunikation der Tubularlumina mit dem Gallengangsinnern und sah nie einen Zusammenhang der Tubularepithelien mit degenerierenden Leberzellen, gibt aber zu, daß die Epithelien der Tubuli nicht denen der Gallengänge, und ihre Lumina mehr erweiterten Gallenkapillaren glichen.

Auch experimentell suchte man Klarheit zu gewinnen; die Nekrose des Leberparenchyms wurde durch die verschiedensten Dosierungen und Kombinationen von Giften oder die Regeneration durch Exstirpation mehr oder minder großer Leberstückchen ausgelöst. Trotz aller Ähnlichkeit der so gewonnenen Präparate mit denen, welche die a. g. L. liefert, konnte jedoch noch immer keine eindeutige Lösung erzielt werden.

Ackermann erklärt z. B. die in Phosphorkaninchenlebern aufgetretenen Tubuli als Abkömmlinge der Gallengänge, da er sie von den größeren Gallenwegen aus injiciren konnte. *Podwyssotzki* spricht von „Vasa aberrantia" und meint die Tubuli hätten sekundär ihren Zusammenhang mit den Gallengängen verloren.

Ribbert hingegen kam, wie auch später sein Schüler *Carraro* zu der Überzeugung, daß diese viel umstrittenen Tubuli unter dem degenerativen Reiz von den Leberzellen gebildet würden. Die Arbeiten beider Autoren sind ganz allgemein für die Beurteilung der Regenerationsvorgänge an der Leber von großer Bedeutung, ganz besonders aber für die Stellungnahme in der Genese der fraglichen Tubuli, die Schritt für Schritt verfolgt werden konnte. Die Nekrose wurde in diesen Versuchen durch Einspritzen von Agar-Agar, Knochenöl, Alkohol und Äther in die Pfortader eingeleitet (wobei die beiden letzteren Körper unmittelbar schädigend auf die Leberzellen einwirken). *Ribbert* konnte nun verfolgen, wie die nekrotischen Zellen aufgelöst und resorbiert werden, und wie schon am zweiten Tage neben der Bindegewebsproliferation um die größeren Gefäße und Gallengänge von den Leberzellen ausgehend regeneratorische Vorgänge einsetzten, wobei die neugebildeten Zellen hypertrophisch und hyperplastisch auftreten, ganz wie in

den gelben Knoten bei der a. g. L. Wirkte das schädigende Gift jedoch wiederholt ein, so wurde die Regeneration zwar noch weiter verstärkt, die neugebildeten Leberzellen hatten dabei aber ein viel kleineres Volumen als die normalen, ihre Gestalt wurde unregelmäßig, bald kubisch, bald lang und schmal und sie ordneten sich auch zu Strängen um zentrale Lumina an, so daß ganz ähnliche Bilder entstanden, wie sie *Marchand, Meder u. a.* bei der a. g. L. gesehen haben. *Ribbert* lehnt also alle genetischen Beziehungen der Tubuli zu den Gallenlängen unbedingt ab und auch *Barbacci, Charcot et Gombault, Jokajama, Kelsch, Kiener, Klebs, Siegenbeck v. Heukolom u. a.* vertreten die Ansicht, daß die Tubuli sich von den Leberzellen herleiten.

Herxheimer und *Blum* identifizieren die den Gallengangslumina so ähnlichen Tubularlumina mit den zwischen den Leberzellen gelegenen Gallenkapillaren, da sie sich wie diese nach *Eppinger* färben und deutliche dichotomische Verzweigungen aufweisen, auch sind sie nicht selten mit Gallenthromben ausgefüllt, die nie in Gallengängen gefunden wurden. Die Epithelzellen der „schlauchartigen" Bildungen sind fein granuliert, enthalten grünliches (Lipofuscin) sowie braunes Pigment (Gallenpigment) und sind teilweise reichlich mit fein- und mitteltropfigem Fett beladen, wohingegen die Gallengangsepithelien homogen und frei von Pigment, Vakuolen oder Fett erscheinen. Beide Autoren konnten selbst an Serienschnitten nie einen Zusammenhang der „Pseudotubuli" mit den zweifellos gewucherten Gallengängen beobachten, nicht selten war aber ein solcher mit alten Leberzellbalken zu sehen und wenn auch nur vereinzelt mit den neugebildeten Leberbalken am Rande der hyperplastischen Gewebsteile. *Herxheimer* erklärt diesen Zusammenhang, den auch *Barbacci, Blum, Klebs* und *Ribbert* feststellten, als sicher und bezeichnet daher mit *Blum* und *Gerlach* die Ableitung der Tubuli von den Gallengängen als einen „Trugschluß".

Andere Autoren jedoch wie *Ackermann, Mac Callum, Meder, Podwyssotzki, Stroebe, Waldeyer* und *Dinkler* beobachteten unmittelbaren Zusammenhang dieser Tubuli mit

Gallengängen und *Marchand*, der mit ihnen übereinstimmt, schreibt folgendes: „Auf der anderen Seite besteht ein unverkennbarer Zusammenhang der Zellschläuche mit den isolierten, epithelähnlichen Zellen und Zellhäufchen, welche oft aus einer rundlichen Gruppe von 3–4 rundlich-polyedrischen Elementen bestehen. Es ist manchmal schwer, diese Zellhäufchen, von Querschnitten der Zellschläuche zu unterscheiden, welche sehr ähnlich aussehen können; man kann indeß alle Übergänge von isolierten und epithelialen Zellen zu kleinen, offenbar aus einer Teilung hervorgegangenen Zellcomplexen nachweisen; Bilder, welche in Fig. 3 bei lz, lz' dargestellt sind, glaube ich nur in der Weise deuten zu können, daß anfangs isolierte Zellen sich zu Zellschläuchen vereinigen. (Eine andere Möglichkeit, daß eine Art Ausstreuung von Zellen von den Zellschläuchen aus stattfindet, ist sehr viel weniger wahrscheinlich.) Die isolierten, epithelialen Zellen sind ihrerseits nur auf Residuen der größtenteils zu Grunde gegangenen Leberzellen zurückzuführen; . . ." Obwohl *Marchand* die Tubuli vornehmlich für Gallengangssprossen hält, gibt er somit doch zu, daß sie teilweise auch von Leberzellen abzuleiten sind.

Aber nicht nur über die Herkunft der schlauchartigen Bildungen gehen die Meinungen auseinander, sondern auch die Frage, ob es sich um Produkte der Regeneration oder um untergehende Leberzellbalken handle, wird verschieden beantwortet.

Blum nimmt an, daß es „zumeist" atrophische Zellbalken seien, da sie doch besonders zahlreich in den stark atrophierten roten Partien, in der Umgebung der hyperplastischen Knoten aber nur äußerst spärlich vorkämen und der Übergang in die hypertrophischen Zellbalken gleichfalls ein äußerst seltener Befund sei. Schließlich vermißt er auch die zu erwartenden Mitosen und findet dafür degenerative Erscheinungen. Die großen, protoplasmareichen, lipofuscinfreien, den „Pseudotubuli" anliegenden Zellen hält er für neugebildet, glaubt aber nicht, daß die Tubuli zusammenhängendes Lebergewebe zu bilden vermöchten und schreibt ihnen bei der Regeneration eine nur untergeordnete Rolle

zu. Ähnlich denken auch *Barbacci*, *Herxheimer*, *Klebs*, *Perls*, wobei ersterer die Tubuli als alte atrophische Zellbalken anspricht, die sich möglicherweise in Gallengänge umwandeln könnten, nicht aber zur Regeneration des Lebergewebes beizutragen vermöchten.

Eine weitere Gruppe von Autoren *(Borst, Jamasaki, Mac Callum, Marchand, Meder, Ribbert, Stroebe, Waldeyer)* findet in den Tubularepithelien auch Mitosen und der Zusammenhang mit neugebildeten Zellen, in die sie allmählich übergehen, läßt sie bestreiten, daß es sich um atrophische Zellen handle und vielmehr glauben, daß die Tubuli – gleichviel ob sie nun von den Gallengängen oder von den Leberzellen abstammen – Produkte und Träger der Regeneration seien.

Über die Regeneration läßt sich zusammenfassend sagen, daß daran erstens die Leberzellen durch Hyperplasie und und Hypertrophie teilnehmen, zweitens die Gallengänge und endlich das Bindegewebe, das proliferiert und reparatorische Funktionen übernimmt.

Was nun die Gallengänge anbelangt, so sehen *Ribbert* und *Carraro* in ihrer Wucherung nur die Schaffung von Abflußwegen für die neugebildeten Leberzellen, während andere Autoren ihnen die Fähigkeit zuschreiben, sich zu Leberzellen fortzudifferenzieren. So sah z. B. *Podwyssotzky* nach Exstirpation von Leberstückchen in den Leberzellen, wie auch in den Gallengängen, Mitosen auftreten; 4–5 Tage nach der Operation sah er, daß sich die Epithelien der rasch gewucherten Gallengänge in Leberzellen umgewandelt hatten, was einmal ganz unmittelbar geschehen könne, dann aber indem die Gallengangsepithelien zu riesenhaften Conglomeraten zusammenflossen, aus denen nachher die Leberzellen hervorgingen; der letztere Modus sei weniger häufig.

Während einerseits den Gallengangsepithelien die Fähigkeit zugeschrieben wird, sich höher zu differenzieren, gibt es anderseits Autoren *(Barbacci, Tischler, Gerhard, Pick)*, welche umgekehrt glauben, die Leberzellen würden sich zu Gallengangsepithelien „entdifferenzieren", was aber nach *Borst, Heß* u. a. wenig wahrscheinlich ist. Nur wenige For-

scher (*Ackermann, Dinkler, Waldeyer, Zenker*) nehmen an, daß die Regenerationsvorgänge allein von den Gallengängen ausgehen; die meisten geben zu, daß die Leberzellen in mehr oder minder großem Umfange daran teilnehmen, so auch *Bodrowski, Jamasaki, Hess, Lewitzki, Mac Callum, Marchand, Meder, Stroebe* und *Podwyssotzki. Barbacci, Blum, Borst, Boxbüchen, Carraro, Herxheimer, Jokojama, Jores, Ribbert* und *Steinhaus* endlich sehen die Regeneration ausschließlich von den Leberzellen ausgehen.

Bei den eigenen Untersuchungen, die ich durch die Güte von Herrn Geheimrat Borst anzustellen imstande war — wofür auch an dieser Stelle ebenso wie für die freundliche Aufnahme in sein Institut herzlichst gedankt sei — und die sich auf einen Fall von a. g. L. im Kindesalter erstrecken, beschäftigte mich insbesondere die Stellung der Tubuli in der Re- und Degeneration. Dabei ergeben sich die folgenden Fragen:

1. ob die Tubuli Abkömmlinge der Leberzellen sind oder ob sie sich von den Gallengangsepithelien ableiten lassen,
2. ob die Tubuli Produkte und Träger der Regeneration, oder ob sie atrophische Zellbalken sind, und
3. ob die Tubuli im morpho- und physiologischen Sinne Leberzellen oder Gallengangsepithelien darstellen.

Die Untersuchung betraf einen fast zehn Monate alten Knaben, der zwei Tage ante exitum in die Universitäts-Kinderklinik München aufgenommen wurde, nachdem er am Vortag in der Ambulanz vorgestellt worden war und dessen ausführliche Krankengeschichte ich der Freundlichkeit des Herrn Geheimrat Pfaundler verdanke.

Ohne daß sich ein Anhaltspunkt für eine exogene Vergiftung hätte finden lassen, war der Knabe, der keinen Ikterus neonatorum durchgemacht hatte, aus voller Gesundheit elf bis zwölf Tage vor seinem Tode mit Gelbsucht erkrankt, zu der sich zunehmende Mattigkeit und Erbrechen aller aufgenommenen Nahrung gesellten; es war auch eine Zunahme des Leibesumfanges von den Angehörigen bemerkt worden.

Bei der Aufnahme war das wohlentwickelte Kind benommen und stark ikterisch, es lag meist apathisch da und hatte Schreianfälle aus dem Schlaf heraus, ebenso wie bei der Untersuchung. Das Abdomen war meteoristisch aufgetrieben, die Leber fühlte sich hart und derb an, ihr Rand war scharf und von zwei Narben unterbrochen, ihre Oberfläche glatt und die Vergrößerung so beträchtlich, daß in der Axillarlinie die Nabelebene erreicht und in der Mamillarlinie der Rippenbogen um 5 cm überragt wurde; die Milz war nicht palpabel. Fieber trat erst am nächsten Tage auf, die Herzfigur war nicht verbreitert, über der Spitze der erste Ton unrein, die Aktion wechselnd, der Puls war weich und später beschleunigt; an den Fußrücken traten leichte Oedeme auf. Ascites bestand nie. Das Kind verweigerte zuerst die Nahrungsaufnahme, erbrach aber einmal; es ließ sich ein nicht acholischer Stuhl durch Ricinusöl und Einlauf erzielen. Lumbalpunktion und Blutentnahme ließ der Knabe ohne Schmerzäußerung über sich ergehen, er lag zumeist in völliger Erschlaffung, die Atmung war unregelmäßig, schnarchend und röchelnd. Zeitweise traten Muskelsteifungen und Krämpfe auf, die sich mehr und mehr häuften, es wurden auch Verdrehen der Augen, Trismus und blutiger Schaum vor dem Munde beobachtet. Unter Zunahme der Hämorrhogie und Bewußtlosigkeit trat der Exitus letalis ein, ohne von Krämpfen begleitet zu sein.

Während der kurzen Beobachtungszeit war der Reststickstoff nicht bestimmt und auch der Harn nicht auf Leucin und Tyrosin untersucht worden. Indikan, Bilirubin, Urobilin, Urobilinogen und Eiweiß wurden nachgewiesen, im Sediment Bilirubin und reichlich granulierte Zylinder. Die Blutuntersuchung ergab 5,56 Millionen rote Blutkörperchen mit einem Hämoglobingehalt von 75% und einem Färbeindex von 0,68 und leichte Polychromie, ferner 18156 weiße Blutkörperchen, davon insgesamt 61% Polymorphkernige mit 25% Jugendformen, 1,5% neutrophile Myelocyten und 35% Lymphocyten sowie 2% Übergangsformen und Monocyten.

Die Section wurde von Herrn Geheimrat Borst vorgenommen; außer dem vollständig wiedergegebenen Leber-

befund ergab die Autopsie: allgemeiner Ikterus, cholämische Blutungen in Schleimhäuten und serösen Häuten, Milzhyperplasie und Parenchymdegeneration der Nieren und des Herzmuskels. „Die Leber überragt den Rippenbogen nicht, ist klein, sehr welk und schlaff, gleichmäßig gelb gefärbt. An der Leberpforte eine gering geschwollene und gerötete Lymphdrüse. Es gelingt nicht bei Druck auf die Gallenblase Galle in den Darm auszupressen; in der Gallenblase dünnflüssige, schleimige, blaßgelbe Galle, auch im Ductus choledochus etwas schleimiger Inhalt, kein Hindernis im Bereich desselben, auch der Duktus hepaticus und seine ersten Verzweigungen weit, mit etwas schleimiger Galle gefüllt. Auf den Durchschnitt durch die Leber, das Parenchym hochgelb gefärbt, zahllose kleine Blutungen im Bereiche der Läppchen. Im rechten Leberlappen findet sich ein etwas größerer dunkelroter Herd."

Die mikroskopischen Untersuchungen werden an Haematoxylin- Eosin-, Van Gieson- und Eppingerserien, sowie an Sudan- und Bielschowskis-Präparaten angestellt. Schon im Übersichtsbild – wozu sich Van Giesonfärbungen am besten eignen – fällt auf, daß es sich nicht um das gewöhnliche histologische Bild handelt, bei dem zwei Degenerationstypen nebeneinander bestehen.

Ganz einheitlich gehen von der verdickten Kapsel derbe, lymphocytär infiltrierte Bindegewebszüge aus, die sich mehr und mehr um die Azini aufsplittern und fein rosa tingiert auch in sie hinein sich fortsetzen. Dieses an Stelle der Leberzellen getretene Bindegewebe unterscheidet sich durch seine zartere Struktur und vor allem durch seine hellere rötliche Farbe von dem dunkler rotgefärbten periportalen Bindegewebe. Offenbar handelt es sich um beträchtlich verbreiterte und gequollene Fasern, die vielleicht auch an Zahl vermehrt sind und die zum Teil kollagener Natur sind, zum Teil sich nach Bielschowski färben. Perivaskulär sind Bindegewebswucherung und kleinzellige Infiltration allenthalben am stärksten ausgeprägt.

Von den Azini selber ist nichts mehr zu erkennen, sie sind kollabiert und man kann sich nur nach dem Verhalten

des interlobulären Bindegewebes und der Zentralvenen orientieren; letztere sind, dem Parenchymschwund entsprechend, einander angenähert, ihre Wand ist bindegewebig verdickt.

Zusammenhängendes Lebergewebe ist nicht mehr vorhanden, es ist fast restlos der Degeneration und Nekrose anheimgefallen und nur mehr in Form von nicht näher zu differenzierenden Schollen, Fettmassen oder Zellschatten mit kaum oder völlig unfärbbaren Kernen in das Maschenwerk des reparatorisch gewucherten Bindegewebes als Detritus eingelagert. Als Überbleibsel der Leberzellbalken findet man hin und wieder Zellen, die zu einem Häufchen gruppiert noch als Leberzellen erkennbar sind, ihre Gestalt wechselt, die Kerne sind in Auflösung begriffen und nehmen den Farbstoff schlecht an, an Stelle des Protoplasmas sind groß- und mitteltropfige Fettmassen oder auch Vakuolen getreten, Pigmenteinlagerungen sind vorhanden. In diesen Zellen sind keinerlei Kernteilungsfiguren zu beobachten und sie scheinen keiner Regeneration fähig zu sein. Die Degeneration ging anscheinend vom Zentrum der Acini aus, da die Nekrose dort weiter fortgeschritten ist. Vereinzelt, am häufigsten noch in der Peripherie der vormaligen Acini, sind normale Leberzellen anzutreffen, oder vergrößerte, deren Kern und Protoplasma leidlich färbbar sind oder endlich riesenzellartige Bildungen, die neben einem schwach färbbaren, von fettiginfiltriertem Protoplasma umgebenen Kern mehrere gut färbbare, nahe aneinander gereihte Kerne besitzen, deren umgebendes Protoplasma in einer für Leberzellen charakteristischen Weise bei Van Giesonfärbungen bräunlich, durch Haematoxylin-Eosin violett getönt ist. Diese syncytialen Gebilde scheinen mir Conglomerate alter Leberzellen zu sein, von denen die (Pseudo) Tubuli ihren Ursprung nehmen.

Diese letzteren (Tubuli) sind überall zwischen den Bindegewebszügen zu sehen, am zahlreichsten aber in der Peripherie der Azini, von wo aus sie sich, oft bis zur Vena centralis reichend, in das Läppchen hinein fortsetzen; ihre Anordnung ist jedoch regellos, keinesfalls aber radiär.

Wo man die Tubuli aber auch antrifft, sei es dicht unter der Kapsel, sei es im periportalen Bindegewebe, sei es in der Umgebung der Zentralvene, stets treten sie in Begleitung vereinzelter oder zu Gruppen angeordneter, in Degeneration begriffener oder noch erhaltener Leberzellen auf. Die (Pseudo-) Tubuli bilden ebenso wie die Reste des alten Leberparenchyms kein geordnetes System, sie stellen vielmehr reich verzweigte Hohlgebilde dar, deren dichotomisch sich gabelndes Lumen vielfach in junge Sprossen vorgetrieben ist. Nach dem vorliegenden Fall wenigstens ist nicht einzusehen, daß ein zwingender Grund bestünde von „Pseudotubuli" zu sprechen, nachdem an sämtlichen Querschnitten, ebenso wie an reinen Längsschnitten nicht nur Lumina zu erkennen, sondern dieselben stellenweise mit dicken Gallenthromben ausgefüllt sind. Diese Gallenzylinder scheinen darzutun, daß von den anliegenden Tubularzellen Galle secerniert wird, die nicht abfließen kann, da ein Zusammenhang der Tubuli mit den auch in diesem Falle durchgängigen Gallenwegen nicht besteht. Der Umstand, daß die Zellen der Tubuli Galle absondern, daß ihre Lumina sich nach Eppinger wie Gallenkapillaren färben sowie, daß sich auf Serien ein Zusammenhang mit einwandfreien Leberzellen nachweisen läßt, bringt mich dazu, sie für regeneratorische Äquivalente der Leberzellen zu halten, obwohl sie viel kleiner und ihre Kerne meist oval sind. Das Protoplasma der Tubularepithelien färbt sich gleich dem der Leberzellen und ist ebenfalls feingekörnt; auch ihr Pigmentgehalt und stellenweise auftretende feintropfige Fettdegeneration sprechen dafür, daß es Leberzellen und keine Gallengangsepithelien sind, da letztere nirgends Degenerationsmerkmale aufweisen und sich auch in Sudanpräperaten völlig fettfrei zeigen. Das Protoplasma der Gallengangsepithelien ist homogen und viel heller gefärbt als das der Tubularzellen und bezüglich der Lumina bestehen weiterhin folgende Unterschiede: während die Gallengänge ein einfaches nicht dichotomisch verzweigtes Lumen besitzen, sind die Tubuli vielfach gewinkelt und geknickt und wie echte Gallenkapillaren dichotomisch verzweigt,

ihre lichte Weite kommt der der Gallengänge nur dort nahe, wo sie besonders starke Gallenthromben, enthalten von welchen die Gallenwege ausnahmslos frei sind.

Die Gallengänge, als deren Sproßen die Tubuli vielfach gelten, weisen in diesem Falle meist keine Besonderheit auf und ihre relative Vermehrung auf dem Übersichtsbild erklärt sich aus dem Schwund des Parenchyms, aber selbst an den Stellen, wo sie zweifelsohne in Wucherung geraten sind, ließ sich selbst bei dem Verfolgen durch Serienschnitte kein Zusammenhang mit den Tubuli finden, denen hingegen nicht selten Leberzellen angelagert waren. Auch der Umstand, daß die Tubuli vornehmlich in der Perepherie der Azini angetroffen werden – was immer als Hinweis auf eine Abstammung von den Gallengängen gedeutet wird – läßt sich ganz anders erklären, wenn man daran denkt, daß, da die Degeneration das Zentrum so intensiv befällt, dieses schon nekrotisch ist, während die Peripherie noch unter dem regeneratorischen Reiz der Noxe steht.

Von anderer Seite werden die Tubuli als atrophische Leberzellbalken aufgefaßt, doch ist auch hiergegen manches einzuwenden: 5–7 Zellen umgeben auf dem Querschnitt das Tubularlumen, was den Querschnitt eines Leberzellbalkens – gerade wenn er geschrumpft sein sollte – erheblich übertrifft; auch von Atrophie läßt sich nicht gut sprechen, denn die Kerne der Tubularzellen sind gut gefärbt, deutlich strukturiert und oft so dicht und zahlreich aneinander gelagert, daß ganz im Gegenteil an Zellvermehrung zu denken ist. Ebenso ist das Protoplasma gut gefärbt und wo die Zellgrenzen verschwinden, ist man lebhaft an die vorerwähnten Syncytien erinnert, in denen ich Vorstufen der Tubuli sehe. Nur ein kleiner Bruchteil der Tubuli zeigt Merkmale der Nekrose und auch dann nur deren Anfangsstadium in Form der feintropfigen Degeneration. Wollte man aber die Tubuli als atrophische Leberzellbalken auffassen, so müßte in ihnen die Nekrose ebenso weit fortgeschritten sein, wie bei den übrigen Leberzellen, was aber wie gesagt nicht der Fall ist.

Blum, Gerlach und *Herxheimer* nehmen an, daß die den Tubuli einzeln oder in Gruppen anliegenden, untergehenden Leberzellen von den Tubuli gebildet und alsdann wieder degeneriert seien. Wahrscheinlicher ist aber, daß sie dem ursprünglichen Leberparenchym angehörten, unter dem regenerativen Reiz die Tubuli bildeten und dann zu Grunde gingen, denn es ist schwer zu verstehen, warum die neugebildeten Zellen vor ihren Mutterzellen untergehen sollten, während sich diese unter der gleichen Noxe nicht nur erhalten, sondern auch teilen konnten.

Vielleicht ist aber die Auffassung berechtigt, daß die Tubuli Durchgangsbildungen sind, die unter der fortwirkenden Schädlichkeit – hier ist an *Ribberts* Experimente zu denken – auf dem Weg über die nicht nur von mir beobachteten Syncytien, aus den alten Leberzellen entstehen, um dann entsprechend der Gunst der Verhältnisse mehr oder minder vollkommene und dauerhafte Leberzellen hervorzubringen.

Hier ließe sich einwenden, daß in den gelben Knoten, in denen nach der herrschenden Ansicht die stärkste Regeneration vor sich geht, nur wenige Tubuli zu finden seien, doch ist darauf zu erwidern, daß diese gelben Knoten einem früheren Stadium des Krankheitsgeschehens entsprechen, weshalb ihre weniger stark gereizten und geschädigten Zellen durch einfache Hyperplasie und Hypertrophie reagieren können. In den stärker ergriffenen Übergangsbezirken zur „rote Atrophie" ist die Neubildung noch lebhafter, aber unvollkommener, die jungen Zellen werden kleiner und vielgestalteter, schließlich entstehen Syncytien und Tubuli, die man endlich in den am stärksten degenerierten Teilen als einzige Träger der Regeneration trifft, indem sie die Tendenz aufweisen, sich wieder zu Leberzellen zu differenzieren.

Wenn auch die Literatur Fälle aufweist, in denen ein Zusammenhang zwischen den Tubuli und den Gallengängen bestand, so ist damit noch keine genetische Zusammengehörigkeit bewiesen, denn er kann ebensowohl sekundär zu-

standegekommen sein, indem die secernierenden Tubuli Anschluß an die Abflußwege suchten.

Auch die sehr frühzeige ontogenetische Differenzierung in Leberzellen einerseits und Gallengangsepithelien anderseits spricht gegen eine unter pathologischen Bedingungen erfolgenden Umwandlung der einen in die anderen, um so mehr, als ja immer noch Leberzellen vorhanden sind, welche die Regeneration übernehmen können. Ferner geht aus der Literatur hervor, daß die Gallengänge besonders stark in den subchronischen und chronischen Fällen wuchern, in denen einerseits also das weniger geschädigte Parenchym am ehesten fähig ist neue, secernierende Leberzellen zu bilden, deren unregelmäßiger Anordnung anderseits aber die Bildung neuer Abflußwege entgegenkommen muß.

Der Vollständigkeit halber sei noch erwähnt, daß die Blutkapillaren nicht erweitert und blutleer sind und nur die größeren Gefäße — und auch die nur stellenweise — Blutkörperchen enthalten. Die Sternzellen sind stark verfettet, ihr Protoplasma ist auf einen schmalen Saum reduziert; phagozytär von ihnen aufgenommene Gallenzylinder (wie sie *Herxheimer* beschreibt) waren nicht zu beobachten. An den größeren Gallengängen zeigen sich Entzündungsvorgänge.

Die Nieren weisen trübe Schwellung insbesondere im Bereich der Tubuli contorti auf, deren Epithelien fettig degeneriert sind; die Blutgefäße strotzen von Blut. In der Milz erscheint das Reticulo-Endotheliale Maschenwerk vermehrt und einiges Pigment eingelagert. Das Gehirn konnte leider nicht untersucht werden.

Eine kurze Zusammenfassung ergibt, daß die Ätiologie des vorliegenden Falles ebenso unklar ist wie bei den meisten anderen in der Literatur beschriebenen Fällen a. g. L. A. Die Anamnese und der autoptische Befund lassen die exogenen Ursachen (Vergiftung) ausschließen und annehmen, daß hier die Ursachen vielleicht im Sinne von *Albu*, *Naunyn* und *Strümpell* in unzweckmäßiger Ernährung zu sehen sind.

Makroskopisch erweist sich die Leber als allgemein verkleinert und geschrumpft, der Durchschnitt ist intensiv gelb gefärbt mit multiplen stippchenförmigen Blutungen und einem

etwas größeren dunkelroten Herd im rechten Leberlappen; die Gallenwege sind frei.

Mikroskopisch zeigt sich die Degeneration in den verschiedensten Stadien fettiger Entartung fast aller Leberzellen; die Läppchenstruktur sowie die Leberzellbalken sind aufgelöst, nur ganz wenige Leberzellen sind noch erhalten, die Hauptmasse ist als undifferenzierbarer Detritus in das mächtig gewucherte Bindegewebe eingelagert. Die Regeneration geht (nur zum aller geringsten Teil unmittelbar) von den vereinzelt noch erhaltenen, ehemaligen Leberzellen aus, sondern erscheint in Gestalt der Tubuli. Außerdem besteht eine mäßige Wucherung der Gallengänge, die sich jedoch nicht zu den Tubuli umwandeln und deren Lumen sich im Gegensatz zu den Tubularlumina nicht nach *Eppinger* färbt.

Die der Untersuchung zugrunde gelegten Fragen seien dahin beantwortet, daß:

1. die Tubuli von den Leberzellen abstammen,
2. die Tubuli Produkte und Träger der Regeneration darstellen und
3. die Tubuli als Aequivalente der Leberzellbalken aufzufassen sind.

An Regenerationsprozessen wurde beobachtet Neubildung von Leberzellen ausgehend von alten und vornehmlich in Gestalt der Tubuli.

Um die Übereinstimmungen und Abweichungen, die sich gegenüber den neuesten Untersuchungen von *Blum*, *Gerlach* und *Herxheimer* ergaben, übersichtlich darzustellen diene das folgende Schema:

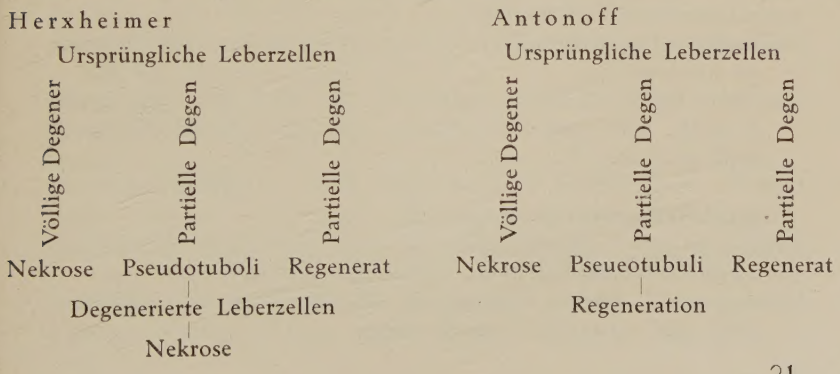

Literatur.

Ackermann, Virchow's Archiv, Bd. 80, 1880.

Albu, Medizinische Klinik, Nr. 11, 1920. Über Folgezustände der enterogenen Cholangitis.

Barbacci, Zieglers Beiträge, Bd. 30, 1901. Über Ausgang der acuten Leberatrophie in multiple knotige Hyperplasie.

Birsch-Hirschfeld, Handbuch der Kinderkrankheiten, 1880. Die Krankheiten der Leber.

Blum, R., Zieglers Beiträge, Bd. 72, 1924. Zur Frage der Leberregeneration, insbesondere der sogenannten „schlauchartigen Bildungen" bei Leberatrophie.

Borst, M., Pathologische Histologie, 1926.

Boxbüchen, Monatsschrift für Kinderheilkunde, Bd. 29, 1925. Protrahierter Verlauf der akuten gelben Leberatrophie im Kindesalter.

Büchner, S., Münchner medizinische Wochenschrift Nr. 30, 1925. Über akute gelbe Leberatrophie.

Carraro, Virchov's Archiv, Bd. 195, 1909.

Eppinger, Zieglers Beiträge, Bd. 31, 1902.

Eppinger, Die Erkrankungen des Hepato lienalen Systems. Berlin, 1920.

Feigl und Luce, Biochemische Zeitschrift, Bd. 79, 1917. Neue Untersuchungen über akute gelbe Leberatrophie.

Fischler, Physiologie und Pathologie der Leber, 1925.

Fraser, American journal of the medical seiences, August 1916. Subacute yellow atrophy of the liver.

Friedländer, G., Inaug.-Dissert. Breslau 1913. Über a. g. Leberatrophie im Kindesalter.

Garnier et Reilly, La Presse médicale, Nr. 64, 1919. Les ictères graves primitifs: Ictère grave spirochitien; ictère grave par atrophie jaune aiguë du foie.

Götz, E., Inaug.-Dissert. Erlangen, 1899. Über a. g. Leberatrophie und deren Vorkommen im Kindesalter.

Herxheimer und Gerlach, Zieglers Beiträge, Bd. 68, 1921. Über Leberatrophie und ihr Verhältnis zu Syphilis und Salvarsan.

Herxheimer, G. Zieglers Beiträge, Bd. 72, 1924. Über „a. g. Leberatrophie" und verwandte Veränderungen.

Huzella, Th., Zieglers Beiträge, Bd. 70, 1922. Über die graue chronische Lebertrophie.
Jamasaki, Zeitschrift für Heilkunde, Bd. 24, 1903.
Jokojama und Fischer, Virchov's Archiv, Bd. 211, 1913.
Klebs, Handbuch der Patholog. Anatomie.
Kovacs, Wiener med. Wochenschrift 1922. Über die a. g. Leberatrophie.
Lyon und Deutsch, Zeitschrift für Kinderheilkunde, 1922. Akute Leberatrophie im Kindesalter.
Lewitski und Bodrowsky. Virchow's Archiv; Bd. 70, s. 421, 1877
Mc. Callum, The Johns Hopkins Hospital Reports, 1902. Regenerative changes in the liver after acute yellow atrophy.
Marchand, Zieglers Beiträge, Bd. 17, 1895. Über Ausgang der akuten Leberatrophie in multiple knotige Hyperplasie.
Meder, Zieglers Beiträge, Bd. 17, 1895. Über acute Leberatrophie mit besonderer Berücksichtigung der dabei beobachteten Regenerationserscheinung.
Merkel, Münchener med. Wochenschrift, 1824. Über einen Fall der a. g. Leberatrophie im Kindesalter.
Müller, H., Inaug.-Dissert., Berlin, 1920. Akute gelbe Leberatrophie im Kindesalter.
Pflugbeil, E., Inaug.-Dissert., Jena, 1912. Über a. g. Leberatrophie und Regenerationsvorgänge bei subakut verlaufenden Fällen.
Podwyssotzki, Zieglers Beiträge, Bd. 1, 1886. Experimentelle Untersuchungen über die Regeneration der Drüsengewebe.
Rosenbaum, Zeitschrift für Kinderheilkunde, Bd. 39, 1925. Über Lebercirrhose im frühen Kindesalter.
Ribbert, Archiv für Entwicklungsmechanik der Organismen, Bd. XVIII, 1904. Zur Regeneration der Leber und Niere.
Schmidt, A., Inaug.-Dissert., Breslau, 1920. Zur Aetiologie und Klinik d. a. g. Leberatrophie.
Schminke, Handbuch der allgemeinen Pathologie und pathologischen Anatomie des Kindesalters, 1924.
Seyfarth, Deutsche med. Wochenschrift, H. 41, 1921.
Stroebe, Zieglers Beiträge, Bd. 21, 1897. Zur Kenntnis der sogenannten ak. Leberatrophien ihrer Histogenese und Aetiologie mit besonderer Berücksichtigung der Spätstadien.
Schaper, A., und Curt Cohen, Archiv für Entwicklungsmechanik der Organismen, Bd. 19, 1905.
Troebs, J., Inaug.-Dissert., Jena, 1920. Akute und subakute g. Leberatr. im Kindesalter.
Umber, Klinische Wochenschrift, 1922. Akute und subakute Leberatrophie.
Wegerle, Otto, Frankfurter Zeitschrift für Pathologie. Subakute Leberatrophie mit knotiger Hyperplasie auf tuberkulöser Grundlage und über a. L.-A. im Kindesalter überhaupt.
Waldeyer, Virchov's Archiv, Bd. 43, 1868.

Lebenslauf.

Als Tochter des russischen Ingenieurs und der Ärztin Antonoff am 4. September 1902 zu Nagasaki geboren, besuchte ich nach 4 jährigem Privatunterricht die 9 klassige Commerzschule zu Charbin, die ich 1920 absolvierte. Im Sommer-Semester 1923 wurde ich an der medizinischen Fakultät der Universität München immatrikuliert, bestand im Juli 1925 das Tentamen Physikum und legte nach Ablauf des Winter-Semesters 1927/28 das Staatsexamen ab.